1. 1870
Lane Medical Library

Ein Fall von

Sternopagus

mit besonderer Berücksichtigung

der Musculatur und des Knochensystems.

Inaugural-Dissertation

mit Genehmigung

der medicinischen Facultät

der vereinigten Friedrichs-Universität

Halle-Wittenberg

zur Erlangung der Doctorwürde

in der Medicin und Chirurgie

zugleich mit den Thesen öffentlich vertheidigt

am

30. Mai 1870 — Vormittags 11½ Uhr

von

Max Bernhardt

aus Wittenberg

gegen

Ottocar Liebener, DDr. med. et chirurg.
Bruno Puder, DDr. med. et chirurg.

Halle,
Druck der Plötz'schen Buchdruckerei.

Seinen lieben Eltern

aus kindlicher Dankbarkeit

gewidmet

vom Verfasser.

Digitized by the Internet Archive
in 2026

https://archive.org/details/IA40153713_0051

Missbildungen, wie sie sich nicht selten in dem Organismus der Thierwelt und besonders des menschlichen Körpers finden, haben von jeher das Interesse der Wissenschaft auf sich gelenkt, und da es ein tief begründeter Zug des Geistes der Menschen ist, in der Natur Gesetze zu erkennen, so hat man solche auch bei diesen Erscheinungen aufzufinden gesucht. Wie mangelhaft die Erklärungen früher bei den wenigen Mitteln, die für die Erkenntniss so complicirter Vorgänge der Wissenschaft zu Gebote standen, ausfielen, dafür mag eine Stelle aus dem Licetus*), der eine Abhandlung über Missgeburten geschrieben, als Beleg dienen. Es heisst bei ihm Seite 6: „*Opinantur plerique insignes viri a Deo summo procreari monstra, ut homines moneat futurae calamitatis.*“ Gegenwärtig freilich, wo wir durch die Ausbildung und Vervollkommnung der Entwicklungsgeschichte neue und bessere Ansichten über Entstehung und Entwicklung der lebenden Wesen gewonnen haben, lauten die Erklärungen anders. Wir sind jetzt in den Stand gesetzt, nicht im Allgemeinen über Missbildungen urtheilen zu brauchen, sondern können uns die Entstehung so ziemlich jeder einzelnen Form von Missgeburten, — und wir kennen deren eine beträchtliche Anzahl, — klar machen.

---

*) Fortunatus Licetus. Patavii 1634.

Auch von nachfolgendem Fall von Sternopagen, einer Art von Doppel-Missgeburt, die nicht gerade sehr selten in der Litteratur erwähnt gefunden wird, ist uns die Entstehung und Entwicklung bekannt, wenn wir überhaupt die gegenwärtigen Ansichten dieses, noch vielen Schwankungen unterworfenen Kapitels der Physiologie als Norm anerkennen wollen, und wir müssen dies thun, so lange nichts Besseres geliefert wird. Wir können daher bei der Beschreibung unseres Falles die Entwicklungsgeschichte übergehen, zumal wir auf eine Arbeit von Reichert (Archiv für Anatomie und Physiologie von Reichert und du Bois-Reymond. 1864. S. 744 — 766) und desgleichen auf einen Vortrag von Virchow (Berliner klinische Wochenschrift. 1870. Nr. 13), die sich besonders mit der Entwicklung dieser Art von Doppelmissbildung beschäftigt haben, verweisen können.

Was die Classification dieser Doppelmissgeburt betrifft, so finden wir sie bei Förster (Missbildungen des Menschen. Jena 1861) angeführt in der I. Abtheilung des 1. Bandes Seite 34 littera c. *Monstra a superiore et inferiore parte duplicia* 2*b*. als *Thoracopagus (Synthorax) tetrabrachius.* Es ist dieselbe Form, die J. Geofroy St. Hilaire (histoire des anomalies de l'organisation. Tome III. p. 95) als Sternopagen bezeichnet.

Bevor wir uns an die Betrachtung unseres Falles selbst begeben, wollen wir einige allgemeingültige Ausdrücke, die uns zur bessern Orientirung an der Missbildung dienen mögen, theils adoptiren, theils neu hinzufügen.

So heisst es bei W. Dönitz, Beschreibung und Erläuterung von Doppelmissgeburten, Reichert's Archiv 1865, p. 113: „In dem einfachen Individuum orientirt man sich nach gewissen im Körper gedachten Achsen und Ebenen

(vergl. z. B. Henle, Handbuch der systemat. Anatomie d. Menschen. Bd. I. Abthlg. 1. S. 2). Dieselben Wegweiser lassen sich mit Erfolg auch bei der Beschreibung von paarigen Individuen benutzen, indem man sie auf jeden einzelnen der beiden das *monstrum* zusammensetzenden Körper bezieht. Um aber die Beschreibung der complicirten Doppelmissgeburten mehr zu vereinfachen, ist es zweckmässig, in die Nomenklatur noch ähnliche Bezeichnungen einzuführen, welche sich auf das ganze Doppelindividuum beziehen. Diejenige Linie, gemäss welcher die Spaltung des Keimes erfolgt, wird man füglich Spaltungslinie nennen. Bei der Längsspaltung geht diese Linie parallel der longitudinalen Achse des Keimes, bei der Querspaltung dagegen ist sie transversell zu diesem gestellt. Eine andere Orientirungslinie wird durch den Abschluss der Rumpfhöhle solcher Doppelembryonen bestimmt, welche in grösserem oder geringerem Umfang mittelst des Rumpfes in Vereinigung treten und einen gemeinsamen Nabel erhalten, da man gezwungen ist, anzunehmen, dass hier der Abschluss in derselben Weise erfolgt, wie beim einfachen Embryo. Diese Linie mag Schlusslinie heissen." Bei dieser Klasse von Doppelmissgeburten kann man durch die Spaltungs- und Schlusslinie eine Ebene legen, die wir Verschmelzungsebene nennen wollen. Nach Angabe des Herrn Professor Welcker (Take's Dissertation: *De sternopago*, Halle 1864, p. 11) wollen wir die Seite, in welcher die Schlusslinie liegt, die A-Seite nennen, die ihr entgegengesetzte, auf der die Spaltungslinie liegt, als B-Seite bezeichnen. Es ist mithin bei der äusseren Betrachtung der Missbildung die A-Seite diejenige, auf welcher die Querachsen beider Körper divergiren, die Distanz der Brustwarzen also die grössere.

Wir haben nun noch die beiden Individuen zu unterscheiden und wollen den zu unserer Linken, von der A-Seite aus betrachtet, den Embryo I., den zur Rechten den Embryo II. nennen.

Kommen wir zur Betrachtung des speciellen Falles selbst.

Im September 1865 kam die hiesige Anatomie in den Besitz einer Doppelmissgeburt, die aus Magdeburg stammt. Ueber den näheren Vorgang bei der Geburt u. s. w. liess sich nichts Genaueres mehr feststellen; ebenso wenig über das Verhalten der Eihäute und Placenta.

Die Früchte, aus dem Anfang des 9. Schwangerschaftsmonats, sind vom sternum bis unterhalb des Nabels verwachsen. Beide, weiblichen Geschlechts, sind gleichmässig gut entwickelt. Embryo I. zeigt auf der linken, Embryo II. hingegen auf der rechten Seite eine doppelte Hasenscharte und Wolfsrachen. Der Defekt findet sich also auf den einander zugewandten, weniger freiliegenden Seiten beider Gesichter. Die Hautfalte, die sich jederseits von der Symphyse zum Nabel, der sich am untern Theile der A-Seite befindet, erstreckt, ist wie im normalen Zustande convex. Eine raphe in den Bauchdecken ist nicht bemerkbar. Die Nabelschnur, deren Querschnitt 4 Gefässe, 3 Arterien und eine Vene zeigt, ist gemeinsam.

Das Gesammt-Gewicht der Früchte (sie haben 5 Jahr in Spiritus gelegen) beträgt 1500 grmms.

Die Länge der Missbildung vom Scheitel bis zur Hacke 36,5 cm.

Der gerade Durchmesser der zusammengewachsenen Stelle 11,5 cm.

Der Umfang der Verschmelzungsebene 28 cm.

Die Köpfe sind beide gleich gut ausgebildet.

Horizontaler Umfang des Schädels 27 cm.

Gerader Durchmesser 10 cm.

Querer Durchmesser 7,5 cm.

Von der Höhe des Scheitels bis zum foramen magnum 8,5 cm.

Die Circumferenz der Doppelmissbildung:

unter den Armen 31 cm.,

über den Hüften 34 cm.,

über einem os coccygis zum andern 42 cm.

Abstand der spina anterior superior des Embryo I., von der des Embryo II. auf der A-Seite 13 cm., auf der B-Seite 10,75 cm.

Abstand der proc. coracoid. auf der A-Seite 11,5 cm. auf der B-Seite 6 cm.

Abstand der Brustwarzen auf der A-Seite 4,75 cm., auf der B-Seite 2,75 cm.

Der Gang der innern Untersuchung war folgender, Zuerst wurde die Bauchhöhle geöffnet, dann die grossen Halsgefässe präparirt und zuletzt die Brusthöhle geöffnet.

Vor Eröffnung der Bauchhöhle wurde noch folgender Versuch angestellt. Da es nicht selten vorkommen soll, dass die Därme beider Früchte an irgend einer Stelle mit einander in Verbindung stehen, so wurde in das rectum des Embryo I. Luft eingeblasen. Da dieselbe aus dem rectum des Embryo II. meconium zu Tage förderte, so konnte auch in diesem Falle obiges Factum constatirt werden.

Als später, nach Eröffnung der Unterleibshöhle ein gemeinsames intestinum ileum aufgefunden wurde, wiederholten wir die Versuche mit Lufteinblasen noch einmal, um zu ermitteln, auf welche Weise dieses Darmstück mit dem Magen des Embryo I. und II. zusammenhänge. Bei strotzen-

der Aufblasung dieses Stückes drang keine Luft in den Magen des Embryo II., wohl aber blähte sich ein im peritonaeum, mehr nach der B-Seite zu gelegenes Hohlorgan, offenbar der Magen des Embryo I. auf, die Leber in die Höhe hebend. Derselbe Versuch wurde noch einmal, und zwar bei verschlossener Mundhöhle des Embryo I., aber ohne besseren Erfolg, wiederholt. Da sich nun vielleicht in der Pylorusgegend des Magens des Embryo II. eine Klappe befinden konnte, welche das Einströmen von Luft in diesen Magen verhinderte, so wurde von der Mundhöhle des Embryo II. aus Luft eingeblasen. Es hob sich zwar dabei die Halsgegend und der Magen füllte sich, aber eine Communication mit dem gemeinsamen Dünndarmstücke konnte nicht aufgefunden werden. Hiernach war man wohl zu dem Schlusse, der sich auch später bewahrheitete, dass der Magen des Embryo II. blind enden müsse, berechtigt.

Bauchhöhle.

Nach Eröffnung der Bauchhöhle — von der A-Seite aus — fand sich folgendes:

Zuerst bemerkte man eine ziemlich grosse Leber, die man auf den ersten Anblick für eine normale dem Embryo I angehörige halten könnte. In der Medianebene zeigt sie ein lig. suspensorium. Die Vena umbilicalis dringt ungefähr 1,5 cm. von dem scharfen Rande, der sich in der rechten Seite des Embryo I befindet, durch eine trichterförmige, an den Rändern gekerbte Grube in die Tiefe. Sowohl an dem rechten als auch an dem linken oberen Rande befinden sich die ligg. triangularia. S. Taf. I. Fig. I.

Nach den Ergebnissen der Entwicklungsgeschichte lässt es sich entnehmen, dass diese Leber keine einfache

ist, sondern dass sie aus dem rechten Leberlappen des Embryo I. und dem linken des Embryo II. besteht. Es verhält sich mit ihr offenbar ebenso wie mit dem sie deckenden Abschnitt des thorax, von dem uns J. Geofroy Saint-Hilaire (histoire des anomalies de l'organisation, Bruxelles 1837, p. 68) folgende Schilderung giebt: A voir extérieurement un sternopage, on pourrait croire qu'il se compose de deux individus conjoints l'un avec l'autre par les faces anterieures de leurs sternums, et dont chacun aurait d'ailleurs sa cavité thoracique distincte et ses viscères normalement disposés. Cette manière de concevoir la sternopagnie serait très-simple, mais complètement fausse. Dans la réalité, le sternum de chaque sujet est resté divisé sur la ligne médiane, et ses deux moitiés, comme les feuillets d'un livre largement ouvert, ont été rejetées latéralement, et reportées ainsi sur les flancs. Là, recontrant les deux moitiés semblablement disposées du sternum de l'autre individu, elles se sont réunis avec elles; et de cette union résultent deux sternums latéraux et communs aux deux sujets, du reste régulièrement conformées.

Schlagen wir diese beiden Embryonen gemeinsame Lebermasse gegen den thorax der A-Seite in die Höhe, so bietet sich uns die concave Fläche einer zweiten Leber dar. Von der B-Seite aus gesehen, macht sie denselben Eindruck wie die auf der A-Seite gelegene, und wir müssen annehmen, dass diese Masse aus dem linken Leber-Lappen des Embryo I. und dem rechten des Embryo II. besteht. Ihr scharfer Rand ist, von der A-Seite betrachtet, dem Beschauer abgewandt und befindet sich in der rechten Seite des Embryo II.

Um das nun Folgende klarer darstellen zu können, wollen wir diese Lebermasse die B-Leber, die schon beschriebene hingegen A-Leber nennen.

Der Befund (Vergl. Taf. I. Fig. 1.), wenn wir auf die beiden concaven Leber-Flächen sehen, ist folgender: Auf dem Theile der B-Leber, welcher vom linken Leber-Lappen des Embryo I. gebildet wird, liegt der diesem Embryo zugehörige Magen. Der Magen des Embryo II. liegt auf dem Theile dieser Lebermasse, welcher vom rechten Lappen des Embryo II. gebildet wird. (Vergl. Taf. I. Fig. 1. Ventr. I. u. II., sowie Lob. sin I. und Lob. dext II.). Selbstverständlich lagen die beiden Mägen vor der Präparation zwischen den beiden concaven Flächen der sattelförmig gestalteten Lebermasse. Wenn wir an Taf. I, Fig. 1 uns dies klar machen wollen, müssen wir uns die A-Leber, welche aus Lob. dext I. und Lob. sin II. besteht, um die ligg. triangularia gedreht und auf die B-Leber geklappt denken. — Kehren wir jedoch zunächst zum situs abdominalis des Embryo I. zurück. Der Magen ist normal entwickelt. Das Duodenum zeigt die ihm charakteristischen Flexuren, in deren erste der ductus choledochus mündet. Die ihm zugehörde Gallenblase (Taf. I. Fig. 1. V. F. I.) liegt in der Mitte der Verschmelzungsebene der A-Leber, mit dem fundus bis an den scharfen Rand, den sie jedoch nicht überragt, reichend. Sie ist zum grössten Theil in der Lebersubstanz eingebettet. Bei der Präparation des nun folgenden Darmabschnittes zeigte sich gleich anfangs, dass derselbe sowohl von rechts als von links mit einem mesenterium versehen war. Diese beiden mesenterien, von beiden Seiten ziemlich symmetrisch zum jejuno-ileum zutretend, zwingen dasselbe, in seinem ganzen Verlauf sich wesentlich innerhalb der Verschmelzungsebene

zu bewegen. Bei der erheblichen Länge desselben (es beträgt nämlich dieselbe bis zu der später genauer zu beschreibenden T förmigen Stelle 124,5 cm.) ist dies indess nur dadurch möglich geworden, dass der Darm sich wiederholt, 10—12 mal, in Abschnitten von 2—3 cm. Länge hin- und herbiegt und auf sich selbst zurückschlägt (in Form einer stark geknikten Zickzacklinie), wobei derselbe mit dem nach der radix mesenterii hin immer knapper werdenden mesenterium eine ebenso grosse Anzahl tiefer Divertikel bildet. Nach Bildung dieser Divertikel spaltet sich der Darm in der Mitte der Verschmelzungsebene in zwei Abschnitte, von denen der eine zum Embryo I., der andere zum Embryo II. führt. Diese Theilungsstelle hat die Form eines umgekehrten T. (Vergl. Taf. I. Fig. 2.) Von derselben abwärts, dem anus zu sind die beiden Darmstücke mit nur je einem mesenterium versehen. Wir betrachten zunächst wieder den Theil des Darms, welcher dem Embryo I. angehört. Von der T-förmigen Stelle bis zum coecum misst derselbe 32 cm. Das sehr lange coecum*) liegt auf der linken Darmbeinschaufel (S. Taf. I. Fig. 3. C. u. Il. sin.) und haben wir hier situs inversus. Es beginnt das colon, welches ohne die charakteristischen Abschnitte in das sehr lange S. romanum, übergeht. Letzteres ist mit einem gut entwickelten mesocolon ausgestattet. Die Länge dieses Darmabschnittes vom cöcum bis anus beträgt 31 cm.

Was die übrigen Organe der Unterleibshöhle dieses Embryo anbetrifft, so bot pancreas und das uropöetische System nichts abweichendes. Die Milz ist mit einer kleinen

*) Was die auffällige Länge des coecum betrifft, so ist zu bemerken, dass sie gleichfalls bei normalen Früchten aus demselben Alter vorhanden war.

Nebenmilz versehen. Ausserdem besitzt dieser Embryo nur eine arteria umbilicalis; und zwar verläuft dieselbe in seiner rechten Seite.

Sehen wir uns nun die gleichen Verhältnisse auch bei Embryo II. an. Die Lage des Magens auf dem rechten Leberlappen des Embryo II. (Taf. I. Fig. 1. Lob. dext II.) ist schon erwähnt. Gleichfalls haben wir in den allgemeinen Versuchen, welche dem Gange der Untersuchung angefügt sind, die Vermuthung ausgesprochen, dass der Magen dieses Embryo blind enden müsse. Die Präparation bestätigte diese Annahme. Nachdem der Magen gegen den Pylorus zu sich normaler Weise verengt hat, endet er hinter diesem, kolbenförmig anschwellend, blind. Ob diese aufgetriebene Parthie noch dem Magen angehört, oder ob sie bereits Darm ist, wird lediglich davon abhängig sein, ob wir die verengte Stelle Pylorus bezeichnen wollen oder nicht. (S. Taf. I. Fig. 1. Ventr. II.). Unter dieser kolbenförmigen Auftreibung, die ohne Zusammenhang mit dem bereits beschrieben Darm ist, liegt eine sehr grosse Gallenblase, gleichfalls zum grössten Theil in Lebersubstanz verborgen. Lufteinblasung ergab, dass sie weder mit dem Magen des Embryo II., noch mit dem gemeinsamen Darmstück in Communication stand. Dass sie jedoch dem Embryo II. angehöre, zeigt die Lage. Ihr fundus liegt nach dem scharfen Rande zu, ihn aber nicht überragend, während ihr Körper und Hals die Richtung gegen den Magen haben. Ob nun zwischen Gallenblase und Magen eben so wenig wie zwischen Magen und Darm jemals eine Verbindung bestanden, mag ich nicht entscheiden. Der untere Abschnitt aber des Darmes des Embryo II. ist vorhanden. Derselbe beginnt an der T-förmigen Stelle und beträgt bis zum cöcum 38 cm. Gleich

nach der Spaltung des dem Embryo I. angehörigen jejunoileums (S. Taf. I. Fig. 2 a) finden wir an dem Theile, welcher zum Embryo II. führt, eine kleine Ausstülpung. (Fig. 2 b.) Vielleicht mündete hier im frühsten Entwicklungsstadium das Nabelbläschen. Das gleichfalls sehr lange cöcum liegt auf der rechten Darmbeinschaufel. Das colon kann in die Abschnitte eines ascendens, transversum und descendens, getheilt werden, da die characteristischen Flexuren und ligamente vorhanden. Wir wollen hier gleich die für diese Theile gefundenen Längen-Maasse angeben. Cöcum+colon ascendens 4 cm. Colon transversum, mit dem oberen Rande längs des curvatura major des Magens verlaufend und bis an die linke Niere reichend, 3 cm. Es beginnt das sehr lange, mit einem gut entwickelten mesocolon versehene S. romanum, dessen Länge bis zum After 17,5 cm. beträgt.

Pancreas, Milz und uropoëtisches System bieten nichts abnormes; auch besitzt dieser Embryo zwei arteriae umbilicales.

Nach dieser Betrachtung der Baucheingeweide können wir zur Herausnahme der A- und B-Lebermassen schreiten. Wir finden auf dem Rande, der in situ — von der A-Seite aus betrachtet — dem stumpfen Rande einer normalen Leber entsprach und von dem seitwärts die ligamenta triangularia abgingen, dicht neben letzteren, sowohl rechts als links die offenen lumina je einer vena cava inferior, obgleich nur eine vena umbilicalis vorhanden ist. Lufteinblasungen ergaben, dass die beiden venae cavae inferiores mit der gemeinsamen umbilicalis in Verbindung stehen. Die Art und Weise jedoch, ob dies durch ein grösseres Gefäss geschehe, oder ob die Verbindung eine capilläre sei, konnte nicht ermittelt werden.

Brusthöhle.

Nach unten ist die Brusthöhle von der Bauchhöhle durch zwei normal entwickelte Zwerchfelle, die in der Mitte der Verschmelzungsebene muskulär in einander übergehen, abgeschlossen.

Nach Oeffnung des mediastinum anticum und pericardium und Trennung der Pleurablätter der A-Seite finden wir in der Mitte der Verschmelzungsebene liegend ein ziemlich grosses Herz, das jeder Seits von einem Lungenflügel begrenzt wird. (Vergl. den schematischen Querschnitt der Thoraxhöhle Taf. II. Fig. 1.) Auf der B-Seite finden wir zwar auch jeder Seits, sowohl rechts und links einen Lungenflügel, jedoch ist das mediastinum anticum hier leer. Im mediastinum prosticum, sowohl des Embryo I. als II., liegen die normaler Weise zu erwartenden Gebilde. Da an den Lungen selbst nichts Auffälliges ist, begeben wir uns direckt an die genauere Betrachtung des Herzens.

Von der A-Seite in situ betrachtet, zeigt dasselbe eine beinahe regelmässig viereckige Form. Seine Breite beträgt 4,5 cm.; die Länge, oder wie wir besser sagen könnten Höhe 3,5 cm. Die Dicke misst 2 cm. Seine Schwere beträgt 12 grms. In der Mittellinie, in der kein sulcus longitudinalis zu bemerken, verläuft eine arteria coronaria. Am oberen Rande, zu dessen beiden Seiten, sowohl an der dem Embryo I. als an der dem Embryo II. zugewandten sich je 2 grosse Gefässe befinden, sind zunächst nur 3 Herzohren sichtbar. Auf der B-Seite verläuft gleichfalls in der Mittellinie eine arteria coronaria. Am oberen Rande befinden sich die Vorhöfe, die, wie dies im normalen Zustande ebenfalls gefunden wird, aus einer derben häutigen Membran bestehen.

Der Befund des herausgenommenen und geöffneten Herzens ist in kurzem folgender: Es besteht aus drei Vorhöfen und zwei Ventrikeln; und zwar gehört ein Vorhof und ein Ventrikel dem Embryo I. an, während Embryo II. zwei Vorhöfe und einen Ventrikel besitzt. Zwischen beiden Ventrikeln befindet sich ein derbes muskulöses Septum, in dessen oberer Hälfte aber eine Oeffnung vorhanden. Ein gleiches finden wir an dem membranösen Septum, welches den Vorhof des Embryo I. von den beiden des Embryo II. trennt. — Beschäftigen wir uns zunächst genauer mit dem Abschnitt des gemeinschaftlichen Herzens, welcher dem Embryo I. angehört. In den einen Vorhof münden die drei Venen, cava superior, inferior und die pulmonalis, und zwar letzere in der Mitte der beiden anderen. An diesen ist nichts abnormes. Von der pulmonalis ist auffällig, dass sie nur einfach vorhanden. Es treten jedoch aus den beiden Lungenflügeln zwei Venen, aus jedem eine, heraus, die sich nach einem kurzen Verlauf zu einem einzigen Gefäss vereinen. Aus dem Vorhof gelangen wir durch das ostium venosum, welches durch eine valvula tricuspidalis verschliessbar, in den Ventrikel. In der vordern Wand desselben, nur durch ein schmales Muskelbündel von einander getrennt, befinden sich die Ursprungsstücke der arteriae pulmonalis und aorta. Beide Gefässe besitzen die drei normalen valvulae semilunares. Im weitern Verlauf dieser beiden Gefässe ist nichts abnormes zu bemerken, denn der arcus aortae schlägt sich, wie auch im normalen Zustande, über die arteria pulmonalis, den ductus Botalli absendend.

Kommen wir zum Herzabschnitt des Embryo II. und beginnen mit dem Ventrikel. An der freien Seite desselben tritt die aorta aus; dicht unter ihr die arteria pulmonalis.

Es schlägt sich aber bei diesem Embryo die aorta nicht im Bogen über die pulmonalis hinweg, sondern bildet, direct nach hinten herabsteigend, die aorta descendens, von dieser den ductus Botalli absendend. Die Ursprungsstücke beider Arterien sind nur durch ihre dünnen Gefässwände von einander getrennt. Pulmonalis sowol als Aorta besitzen die regelmässigen drei valvulae semilunares. Ausser den beiden Ausführungsgängen für die genannten Arterien besitzt dieser Ventrikel noch drei Ostien; und zwar je eins von den beiden Vorhöfen des Embryo II. und eins im septum ventriculorum. Alle drei werden aber durch eine valvula tricuspidalis verschlossen. Dies wird auf folgende Weise ermöglicht. Die Oeffnungen der beiden Vorhöfe liegen dicht neben einander. Dann sendet der vordere grosse Warzenmuskel dieses Ventrikels, welcher seine Sehnenfäden an den vordern Zipfel der valvula tricuspidalis schickt, ein Bündel derselben zu einem Zipfel der valvula tricuspidalis des Ventrikels des Embryo I. Und zwar geschieht dies durch die eben angegebene Oeffnung, die sich im septum ventriculorum befindet. Contrahirt sich also die tricuspidalis des Embryo II., so ist der Blutverkehr, der zwischen ihm mit seinen Vorhöfen und dem Ventrikel des Embryo I. statt fand, unterbrochen. — Die beiden Vorhöfe entsprechen so ziemlich den normalen. Beide sind durch ein septum, das mit einem foramen ovale versehen, getrennt. In den links gelegenen Vorhof ergiesst die Arteria pulmonalis, die wie bei Embryo I., nur einfach vorhanden, ihr Blut. In den rechten Vorhof münden die beiden venae cavae superior und inferior. Dieser Vorhof ist von dem des Embryo I. durch ein septum getrennt. In ihm befindet sich aber gleichfalls, wie zwischen den Ventrikeln, eine Oeffnung, so dass der

Blutverkehr zwischen beiden Embryonen ziemlich unbehindert statt finden kann.

An den grossen Gefässen des Halses u. s. w. war nichts abnormes zu bemerken.

Fassen wir die splanchnologischen und angiologischen Verhältnisse beider Embryonen kurz zusammen und vergleichen den Befund des einen mit dem des andern. In Betreff der Verdauungsorgane scheint Embryo I. besser entwikelt zu sein, als Embryo II. Bei ihm ist der Magen und Darm gut ausgebildet, aber vom coecum aus abwärts, dies schon mit, tritt situs inversus ein. Bei Embryo II. fehlt der grösste Theil des Dünndarms, da sein Magen blind endet. Der untere Abschnitt des jejunoileum ist wieder vorhanden und haben das sich daran schliessende colon und rectum die normale Lage.

Was das Gefäss-System anbelangt, so besitzt Embryo II. zwei arteriae umbilicales ,zwei Vorkammern am Herzen, aber freilich nur einen Ventrikel. Sein Herz kann mit dem der Amphibien,*) die gleichfalls zwei Vorhöfe aber auch nur eine Kammer haben, verglichen werden. — Embryo I. hat nur eine arteria umbilicalis und konnte sein Herz desshalb auch nur unvollkommen ausgebildet sein. Es besitzt einen Vorhof und eine Kammer. Wir können sein Herz mit dem der Fische,*) bei denen wir ein gleiches finden, auf eine Stufe stellen.

Es bleibt uns noch die Betrachtung der Muskulatur und des Skeletes übrig, welche bis zuletzt verschoben, da ich die Resultate dieser Verhältnisse mit einem schon frü-

*) S. Gegenbaur, Vergleichende Anatomie. Leipzig 1858. p 541 und p. 545.

her von Take (de Sternopago. Halis 1864) und einem gegenwärtig von Herrn DDr. Liebener (Ueber Sternopagus, mit besonderer Berücksichtigung der innern Verhältnisse, Halle 1870) beschriebenen Fall derselben Missbildung vergleichen will.*)

Muskelsystem.

Auf der A-Seite zeigen die Brustmuskeln nichts abnormes. Die Bauchmuskeln weichen nur in so fern von der Norm ab, als sie behufs der Bildung einer gemeinsamen Unterleibshöhle eine entsprechende Lageveränderung eingehen mussten. Die beiden mm. recti des Embryo I. sowohl als die beiden des Embryo II. entspringen, wie im normalen Fall, dicht neben einander vom Schambein. Sie streben aber von beiden Embryonen weg im convexen Bogen gegen den gemeinsamen Nabel. Nachdem sie denselben umgangen, wenden sie sich direct aufwärts und inseriren jeder an dem ihm angehörigen Theil des Brustbeins seiner Seite. Es geschieht dies auf folgene Weise. Der rechte m. rectus des Embryo I. und der linke des Embryo II. inseriren an dem gemeinsamen Brustbein der A-Seite, während der rechte rectus des Embryo II. und der linke des Embryo I. an dem gemeinsamen Brustbein der B-Seite sich ansetzen. Ausser am Brustbein inserirt jeder rectus noch an der 6., 7. und 8. Rippe, von dem entsprechenden Muskel seiner Seite nur durch eine schmale Fascie getrennt. Die übrigen Bauchmuskeln bilden die normale Scheide für die recti. Inscriptiones tendineae waren in letzteren nicht bemerkbar.

---

*) Den Fall von Take wollen wir Sternopagus T, den von Liebener Sternopagus L und vorliegenden Sternopagus B nennen.

Auf der B-Seite war auffällig, dass die Bauchmuskeln die Scheide für die recti nicht bildeten, sondern dass pectoralis major, rectus und obliquus externus jeder Seite muskulär in einander übergingen. (Vergl. Taf. II. Fig. 2). — Das Verhalten der recti war ein gleiches bei Sternopagus L. Die übrigen Buchmuskeln bildeten aber weder auf der A- noch B-Seite die normale Scheide. Auch zeigten sich in den rectis dieses Falles keine Inscriptionen. Bei Sternopagus T. wird der Scheide keine Erwähnung gethan und ist anzunehmen, dass sie auf beiden Seiten vorhanden gewesen, zumal von einer linea alba die Rede ist. Auffällig ist, dass Sternopagus T, bei dem sonst alles sich wie bei den beiden andern verhält, inscriptiones tendineae besitzt. Ich untersuchte daher normale Früchte aus gleichem Alter, wie vorliegende, fand aber bei keiner derselben die bei T angedeuten Linien.

Das übrige Muskelsystem der Doppelmissbildung bot nichts abnormes.

Skelet.

Vom Knochensystem interessiren uns, da die acht Extremitäten und die Wirbelsäulen nichts auffallendes zeigen, nur der gemeinsame thorax und die beiden Schädel mit ihren schon oben erwähnten Defecten.

Beginnen wir mit der Betrachtung des thorax. In der Mitte der Verschmelzungsebene sowohl auf der A- als auf der B-Seite liegt ein je beiden Embryonen gemeinsames sternum, Die manubrien beider Brustbeine sind oben, ohne seitliche Verschiebung, mit einander verwachsen und bilden auf diese Weise die Form eines Hufeisens. Der hufeisen-

förmige Schenkel des Brustbeins der A-Seite besteht aus dem rechten halben sternum des Embryo I. und dem linken des Embryo II. Dem entsprechen inseriren an ihm auch die Rippen der betreffenden Seiten. Ein umgekehrtes Verhältniss findet auf der B-Seite statt. Der Winkel, unter dem die Rippen auf der A-Seite zum sternum treten, ist um circa 30° grösser als der auf der B-Seite, wo die Theile bei der Entwicklung in's Gedränge gekommen sind. Das Gleiche gilt von dem Winkel, unter dem die Schlüsselbeine am sternum inseriren. (S. Taf. II, Fig. 3.) Ueberhaupt ist auf der A-Seite die Entfernung des Insertionspunktes der rechten clavicula des Embryo I. von dem der linken des Embryo II. grösser als auf der B-Seite.*) Die Brustbeine beider Seiten sind ziemlich gleichmässig entwickelt und inseriren die 12 Rippenpaare jeder Seite mit ihren knorpligen Fortsätzen an ihnen. Ein processus xiphoideus war nicht vorhanden.. Bei Sternopagus T wird dieser Verhältnisse nicht Erwähnung gethan und können wir annehmen, dass sie im allgemeinem dem vorliegenden Falle analog sind. Sternopagus L verhält sich fast eben so, wie Sernopagus B, abweichend ist bei ihm nur, dass sich 10 Rippenpaare mit ihren knorpligen Fortsätzen an jedes Brustbein ansetzen und dass letzteres mit einem processus xiphoideus versehen ist. Da in dem Falle von B sämmtliche Rippen mit dem Brustbein zusammen hingen, so veranlasste mich dies, Skelette gleicher Doppelmissbildungen von Thieren, die sich in der hiesigen Anatomie befinden, darauf hin zu untersuchen.

---

*) Die Ansatzpunkte der beiden claviceln der B-Seite berühren sich beinahe, und wenn dies an Fig. 3, Taf. II nicht der Fall, so ist es ein Versehen des Zeichners.

Es fand sich, dass bei drei Fällen von Sternopagus*) bei Schaafen gleichfalls sämmtliche Rippen durch ihre Knorpel mit dem Brustbein in Verbindung standen. Bei zwei Skeleten vom Kalb hingen nur 9 Rippenpaare jeder Seite mit ihrem sternum zusammen.

Es bleibt uns noch die Betrachtung der Schädel übrig. Es ist schon früher erwähnt, dass beide Embryonen, Embryo I. auf der linken, Embryo II. hingegen auf der rechten Seite doppelte Hasenscharte und Wolfsrachen besitzen. Die Hemmungsmissbildung befindet sich also auf den einander zugewandten asymetrischen Seiten der Embryonen. Leider findet sich weder bei Sternopagus T noch L ein gleiches, auch war in der hiesigen Sammlung kein Fall, bei dem ein ähnlicher Defect vorhanden gewesen wäre. Das Einzige, was sich auffinden liess, war, dass bei allen Doppelmissbildungen die Schädel nach den freiliegenden Seiten hin besser entwickelt waren als auf den sich zugewandten. So waren bei zwei Doppelmissbildungen vom Kalbe die Unterkiefer nach den freien Seiten abgewandt und die nach aussen liegenden Schenkel der mandibula jeder Seite besser ausgebildet, als die nach innen liegenden, welche eine Knickung besassen. Bei drei Doppelmissbildungen vom Schaafe konnte ein Gleiches constatirt werden. Es liesse sich hier vielleicht ein Fall von diprosopus tetrophthalmus, den Sömmering (Beschreibung einiger Missgeburten, Mainz 1791. p. 11. Taf. III) ausführlicher behandelt, anziehen. Der gemeinschaftliche Schädel besitzt zwei Gesichter und an jedem Oberkiefer war eine einfache Hasenscharte vor-

*) Es waren dies Fälle von Prosopo-Thoracopagus. Förster's Missbildungen Bd. I. pg. 34. c. 1.

handen, die ähnlich wie in unserm Falle, bei dem Gesicht I. von links nach rechts, bei dem Gesicht II. von rechts nach links, wenn ich mich so ausdrücken darf, verläuft. Sie befindet sich also gleichfalls an den asymetrischen Seiten beider Gesichter. Sollten sich noch mehrere solche Fälle auffinden lassen, so wäre man vielleicht zu einem ähnlichen Schlusse, wie ihn Meckel (De duplicitate monstrosa, Halae et Berolini 1815. p. 20. §. XXXII) aus dem Befunde über Doppelmissbildungen zieht, indem er sagt: „nunquam nisi partes ejusdem systematis atque sibi respondentes uniri," berechtigt und könnte behaupten: „Wenn sich an Doppelmissbildungen überhaupt Defecte, Hemmungsmissbildungen oder sonstige Abweichungen vom Normalen finden, so sind dieselben immer doppelseitig und befinden sich jedes Mal auf den sich zugewandten, also asymetrischen Seiten der Missgeburt."

Schliesslich sei es mir noch verstattet, meinem hochverehrten Lehrer, Herrn Professor Dr. Welcker, für die grosse Freundlichkeit, mit der er mir das Material zur Disposition gestellt, so wie für seine persönlichen Bemühungen, die er sich bei der Bearbeitung desselben gegeben, meinen besten Dank auszusprechen.

Erläuterungen zu den Tafeln.

Taf. I.

Situs intraperitonealis von der A-Seite aus gesehen. Linie V. E. deutet die Verschmelzungsebene an.

Fig. 1. Ansicht der beiden concaven Leberflächen.

S. 1. Scharfer Leberrand des Embryo I.

S. 2. Scharfer Leberrand des Embryo II.

V. u. Vena umbilicalis, die auf der convexen Seite inserirt.

Lob. dext. I. Rechter
Lob. sin. I. Linker
} Leberlappen des Embryo I.

V. F. I. Gallenblase des Embryo I.

Ventr. I. Magen und duodenum des Embryo I.

D. ch. ductus choledochus des Embryo I.

L. I. Milz und Nebenmilz des Embryo I.

Lig. tri. ligamentum triangulare hepatis.

Lob. sin. II. Linker
Lob. dext. II. Rechter
} Leberlappen des Embryo II.

Ventr. II. Magen des Embryo II.

V. F. II. Gallenblase des Embryo II.

L. II. Milz des Embryo II.

Fig. 2. Uebergang des unpaaren jejunum in die beiden intestina ilea.

a. Der zum Magen des Embryo I. führende Theil dieses Dünndarmstückes.

b. Die Ausstülpung, an der sich möglicher Weise das Nabelbläschen befunden.

Fig. 3. S. I. Das Becken des Embryo I.

Il. sin. Linke Darmbeinschaufel.

C. coecum.

S. R. Das lange S. romanum.

Fig. 4. S. II. Das Becken des Embryo II.

Il. dext. Rechte Darmbeinschaufel.

C. coecum.

Colon. a. Aufsteigender Dickdarm.

Cl. trv. Querer Dickdarm.

Cl. desc. Absteigender Dickdarm.

Taf. II.

Fig. 1. Schematisch gehaltener Querschnitt der Brusthöhle.

m. a. m. a. mediastinum anticum.

cor. Herz mit beiden Ventrikeln.

m. p. I. mediastinum posticum des Embryo I.

m. p. II. mediastinum posticum des Embryo II.

P. I. P. I. Lunge des Embryo I.

P. II. P. II. Lunge des Embryo II.

Fig. 2. Musculatur der B-Seite.

St. B. Gemeinsames Brustbein der B.-Seite.

P. m. Pectoralis major.

Obl. ext. Obliquus externus.

r. Musculus rectus.

Sp. a. Spina anterior superior.

Sym. I. Symphyse des Embryo I.

Sym. II. Symphyse des Embryo II.

Fig. 3.

St. A. } Gemeinsames Brustbein { der A-Seite.
St. B. } { der B-Seite.

O. Ossificationspuncte.

Cl. I. Schlüsselbein des Embryo I.

Cl. II. Schlüsselbein des Embryo II.

Lebenslauf.

Ich Anton Ferdinand Max Bernhardt bin am 1. März 1845 zu Wittenberg, woselbst mein Vater, der Prorector am dortigen Gymnasium, Professor Dr. Bernhardt und meine Mutter, die aus der Familie Koch stammt, noch jetzt leben, geboren. Nachdem ich in einer Privatschule die nöthige Vorbildung erhalten, besuchte ich seit Michaelis 1854 das Gymnasium meiner Heimathsstadt. Ostern 1866 verliess ich nach bestandener Maturitätsprüfung dasselbe, um mich auf der Universität Halle dem Studium der Medizin zu widmen. Michaelis 1867 begab ich mich dann nach Greifswald, woselbst ich am 6. März 1868 das tentamen physicum bestand. Michaelis 1868 kehrte ich darauf wieder nach Halle zurück und absolvirte hier am 14. und 15. März 1870 das examen rigorosum.

Während dieser 8 Semester besuchte ich die Vorlesungen und Kliniken bei folgenden Herren:

In Halle

Herrn Geh. Rath Volkmann Anatomie, Physiologie und Präparierübungen;

Herrn Prof. Dr. Welcker Entwicklungsgeschichte, Histologie und Anatomie;

Herrn Prof. Dr. Vogel Encyklopädie der Medizin;

Herrn Prof. Dr. Knoblauch Physik;

Herrn Prof. Dr. v. Schlechtendal Botanik;

Herrn Prof. Dr. Weber medizinische Klinik und Poliklinik;

Herrn Prof. Dr. R. Volkmann chirurgische Klinik und Operationsübungen;

Herrn Prof. Dr. Olshausen geburtshülfliche Klinik und Frauenkrankheiten;

Herrn Dr. Franke geburtshülflichen Operationskursus;

Herrn Prof. Dr. Graefe Augenklinik.

In Greifswald:

Herrn Geh. Rath Budge Anatomie und Präparierübungen;

Herrn Prof. Dr. Limpricht Chemie;

Herrn Dr. Otto Repetitorium der Chemie;

Herrn Prof. Dr. Grohe Allgemeine Pathologie und Therapie;

Herrn Prof. Dr. Pernice Theorie der Geburtshilfe;

Herrn Prof. Dr. Mosler specielle Pathologie und Therapie. Physikalische Diagnostik.

Verfasser benutzt die Gelegenheit, allen diesen seinen verehrten Lehrern, welche zu seiner wissenschaftlichen Ausbildung beigetragen, den besten Dank abzustatten.

Thesen.

I.

Der Urin ist für den Arzt bei der Diagnose auf Schwangerschaft von keiner Bedeutung.

II.

Bei tiefer Asphyxie der Neugeborenen ist die Tracheotomie dringend indicirt.

III.

Bei einer einfachen Pneumonie ist die symptomatische Behandlung die beste.

IV.

Die tiefe Oberschenkelamputation ist der Exartriculation im Kniegelenk vorzuziehen.

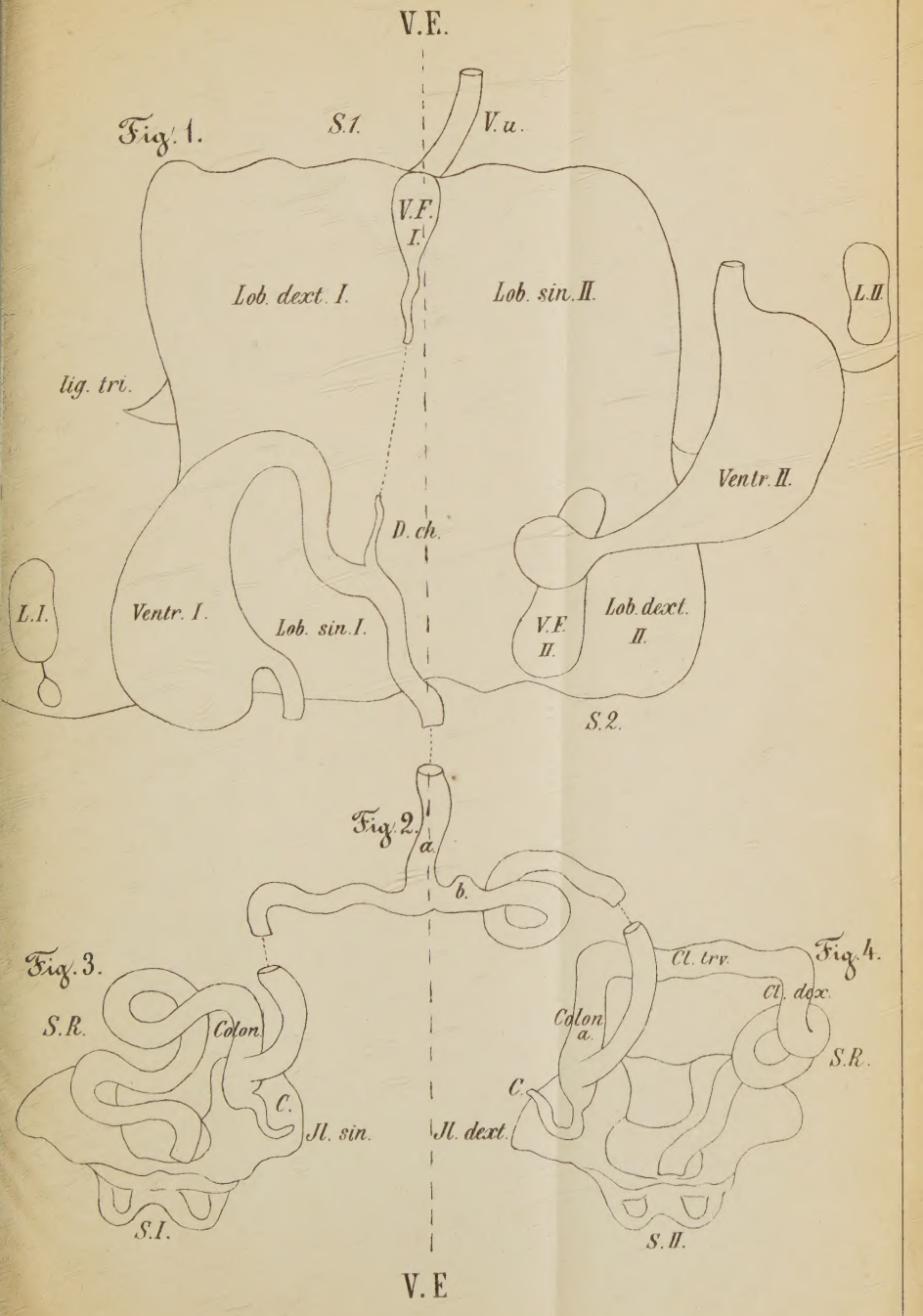

Bernhardt fec.

Druck v. Köhler, Wittenberg.

Fig. 1.

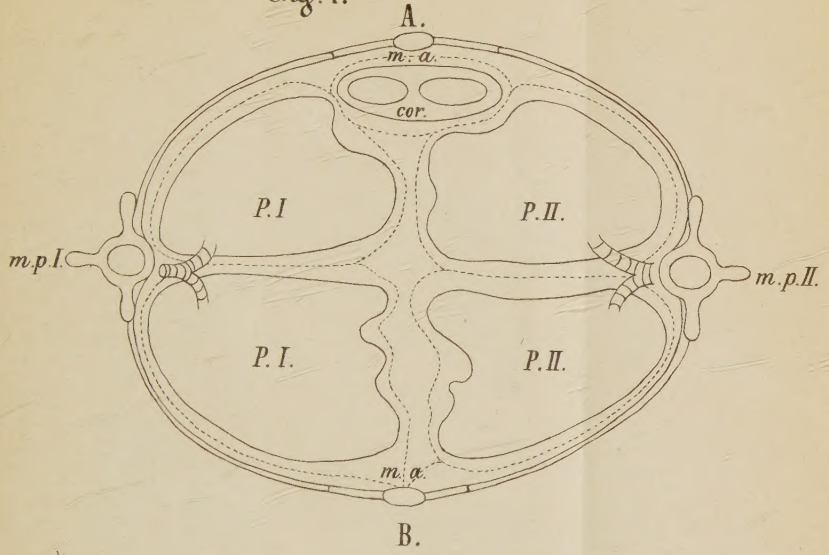

Fig. 2.

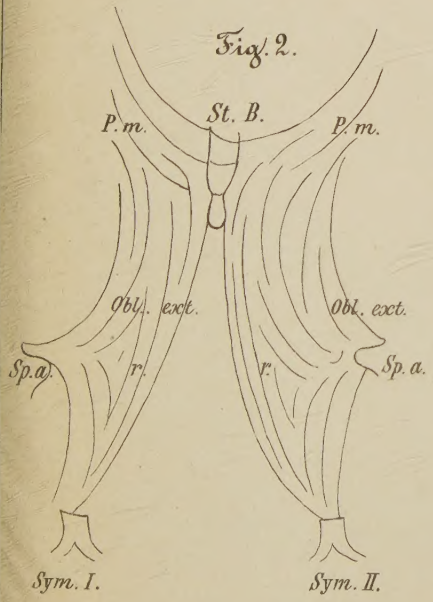

Fig. 3.

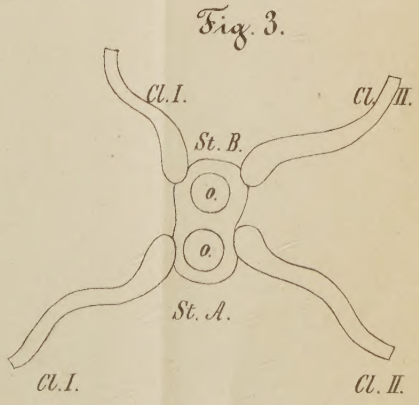

Bernhardt fec.

Druck v. Köhler, Wittenberg.